Alopécie de traction sur deux ânes du Cotentin

V. Bruet[1, 2]*, T. Hermange[3], F. Degorce-Rubiales[4], D. Combarros[1], T. Brément[1], P. Bourdeau[1,2]

[1] LUNAM, Oniris, Unité DPMA, Nantes, France ; [2] LUNAM, Oniris, Unité NP3, Nantes, France ; [3] LUNAM, Oniris, Département de médecine interne des équidés, Nantes, France ; [4] Laboratoire d'Anatomie Pathologique Vétérinaire du Sud-Ouest (LAPVSO), Toulouse, France

45èmes Journées Annuelles AVEF 13-14 décembre Novotel Paris Centre Tour Eiffel PARIS 2017

Résumé:

Deux ânes du Cotentin non génétiquement liés, mâles castrés de 4 ans vivant dans le même pré ont été présentés à l'unité DPMA d'Oniris. Depuis deux ans, des lésions alopéciques nummulaires non prurigineuses se développent sur le dos, et la croupe. Les lésions régressent voire disparaissent quasiment spontanément en été. Le motif de consultation est une rechute des lésions sans amélioration spontanée en période estivale. L'examen clinique général ne révèle aucune anomalie. L'examen cutané révèle une dermatose chronique non prurigineuse extensive localisée à la ligne du dos et à la croupe avec des lésions alopéciques nummulaires et un squamosis généralisé. Le diagnostic différentiel inclut une folliculite bactérienne, une dermatophytose, une alopécie d'origine traumatique ou toxique. Aucune anomalie n'est observée à la trichoscopie, les raclages ainsi que la culture fongique sont négatifs. La cytologie révèle une folliculite bactérienne.

Un traitement antiseptique (chlorhexidine) et antibiotique (TMP-Sulfaméthoxypyridazine) n'a pas permis d'amélioration au bout d'un mois. L'examen histopathologique montre une alopécie traumatique de type alopécie de traction.

Réfutant l'hypothèse de morsures entre ses deux ânes, la propriétaire les a laissé ensemble sans amélioration clinique. Après plusieurs mois, la propriétaire a finalement décidé de séparer les individus. Les lésions ont alors disparu en un mois. Après six mois de séparation, aucune récidive n'est observée.

Les morsures sont des causes fréquentes de lésions cutanées chez le cheval et l'âne vivant en groupe mais les alopécies de traction secondaires à de tels comportements sont rarement rapportées dans la littérature. Les dermatoses d'origine comportementale doivent être inclues dans le diagnostic différentiel en cas d'alopécie nummulaire au sein d'un groupe même en absence d'observation de comportements de morsure entre les individus.

Abstract:

Two genetically unrelated, male castrated, four years-old, Cotentin donkeys living together were presented in DPMA clinics, Oniris. For two years alopecic, mainly nummular, non-pruritic lesions had developed on the back, loin and croup. The lesions appeared less severe and practically spontaneously healed in summers. The complaint was a reactivation of lesions since several months without improvement during the previous summer. General examination was unremarquable. Dermatological examination showed nummular, non-pruritic alopecic lesions on the back and croup with generalized scaling. Differential diagnosis includes bacterial folliculitis, dermatophytosis, traumatic alopecia or toxic origin. No abnormality was observed at trichoscopy, scrapings were negative as well as fungal culture. Superficial bacterial infection was diagnosed by cytology.

Despite antiseptic (chlorhexidin) and antibiotic (TMP-sulfamethoxypyridazin) treatments, no improvement was noted after one month. Histopathological observations showed traumatic traction alopecia.

The owner being completely "sure" that her donkeys did not bite each other, she let them together without any clinical improvement. After a few months, the owner finally decided to separate the two donkeys. The lesions resolved in one month. After six months of isolation, donkeys did not develop any other lesion.

Biting is a classical cause of skin lesions in horses and donkeys living in groups but consequential traction alopecia is rarely reported. Behavioral dermatosis should be included in the differential diagnosis for alopecic nummular lesions on animals living in groups even if owners do not observe biting behavior.

Commémoratifs / Anamnèse :

- 2 ânes du Cotentin
- Non génétiquement liés
- Mâles castrés de 4 ans

- Vivant dans le même pré

- Depuis deux ans :
  - lésions alopéciques nummulaires
  - non prurigineuses
  - dos et croupe
  - régression spontanée en été.

- *Motif de consultation* : rechute des lésions sans amélioration spontanée en période estivale.

Examen clinique :

- *Examen général* : aucune anomalie.

- *Examens dermatologique* : (Fig.1)
  - Absence de prurit
  - Lésions alopéciques nummulaires extensive (ligne du dos et croupe)
  - Squamosis généralisé.

Procédure diagnostique :

- *Raclages* : négatifs

- *Trichoscopie* : absence d'anomalie

- *Cytologie* : PNN, cocci → ***Folliculite bactérienne***

Diagnostic différentiel :

- Folliculite bactérienne
- Dermatophytose
- Alopécie d'origine traumatique
- Carence alimentaire
- Intoxication (métaux lourds, sélénium, plantes)

Traitement :

- Chlorhexidine 0,1% (1x/sem)
- TMP-Sulfa (30mg/kg ; 1 mois)

→ Pas d'amélioration
→ Réalisation de biopsies pour examen histopathologique

Références :

Herago et al., Assessment on Working Donkey Welfare Issue in Wolaita Soddo Zuria District, Southern Ethiopia, Global Veterinaria 14 (6): 867-875, 2015

Original
Self-funded



Fig.1 : Aspect lésionnel

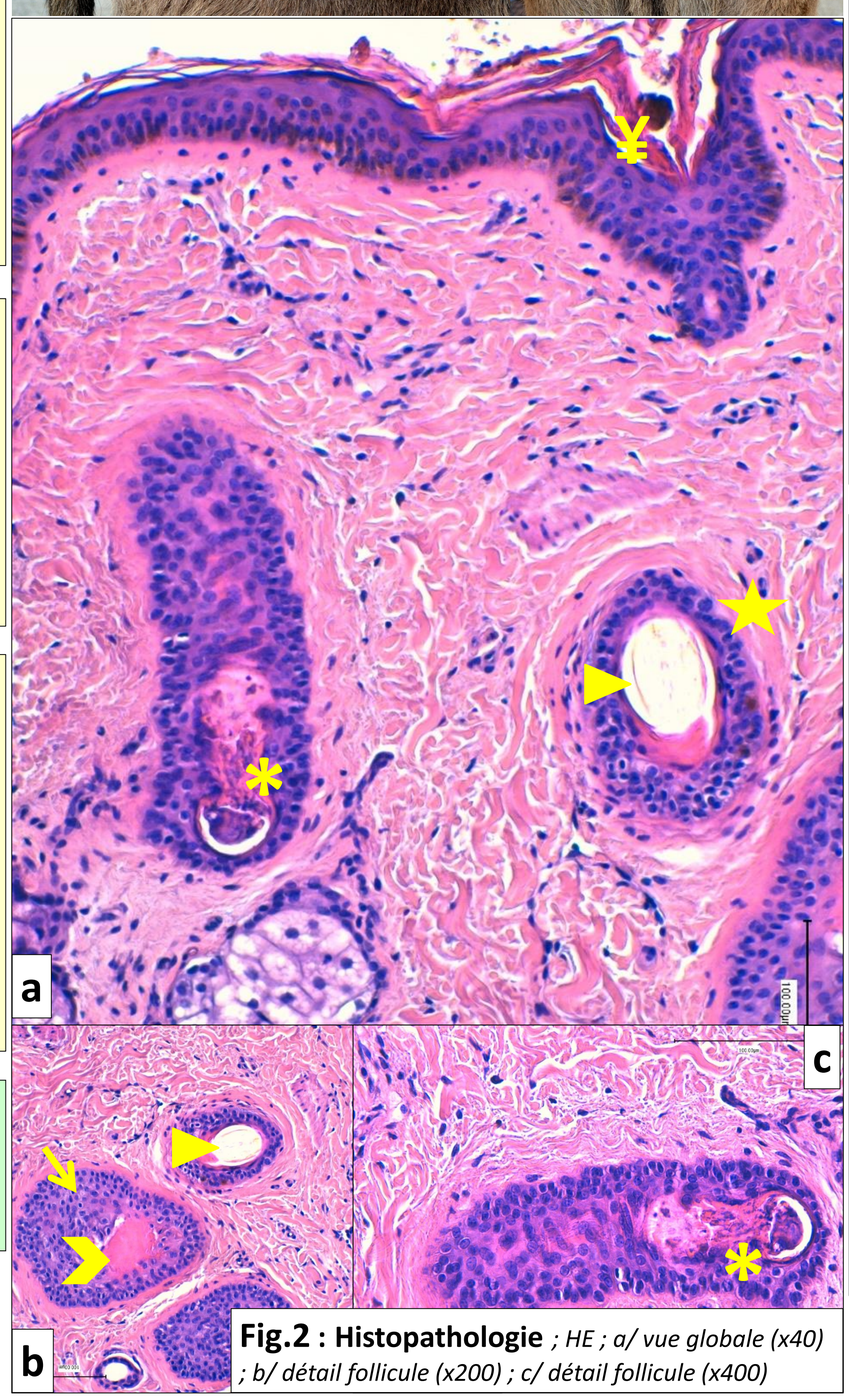

Fig.2 : Histopathologie *; HE ; a/ vue globale (x40) ; b/ détail follicule (x200) ; c/ détail follicule (x400)*

- *Histopathologie* : (fig.2)
  - trichomalacie (✱)
  - fracture gaine épithéliale externe (➔)
  - moule pigmenté dans canal pilaire (¥)
  - tiges pilaires dans canal pilaire entourée de débris de gaine épithéliale interne (GEI) et de cuticule arrachée (▶)
  - canal pilaire obstrué par débris de GEI et de cuticule (tige pilaire absente) (❯)
  - inflammation périfolliculaire lymphocytaire discrète
  - fibrose périfolliculaire (★)

→ **Alopécie cicatricielle, origine traumatique**

Diagnostic final :

→ **Alopécie de traction**

Prise en charge :

- Proposition initiale de séparation des 2 ânes refusée

- Examen toxicologiques des poils :
→ très fortes concentrations en aluminium, cuivre, fer, chrome, magnésium, manganèse, nickel, plomb, zinc
→ probable contamination des sols : lien avec la dermatose ?

- Changement de pré impossible , décision de séparation des ânes :

→*Suivi 1 mois plus tard* : disparition des lésions

→*Suivi 6 mois plus tard* : (ânes toujours séparés) : absence de récidive

Conclusion :

- Peu d'études relatives à la dermatologie existent chez l'âne.

- Morsures :
  - causes fréquentes de lésions cutanées
  - alopécies de traction secondaires rarement rapportées dans la littérature[1]

- Les dermatoses d'origine comportementale doivent être inclues dans le diagnostic différentiel en cas d'alopécie nummulaire au sein d'un groupe d'équidés même en absence d'observation de comportements de morsure entre les individus.

Contact: vincent.bruet@oniris-nantes.fr